10

Untersuchungen über Metastasenbildung in den iliakalen Lymphdrüsen bei Carcinoma uteri.

Inaugural-Dissertation

zur

Erlangung der Doktorwürde

in der Medizin und Chirurgie,

welche mit Genehmigung der hohen medizinischen Fakultät der vereinigten

Friedrichs-Universität Halle-Wittenberg

am 2. Februar 1904, Mittags 12 Uhr, öffentlich vortragen wird

P. Manteufel

aus Myslowitz (Oberschlesien).

LEIPZIG

Verlag von Georg Thieme

1904.

Untersuchungen über Metastasenbildung in den iliakalen Lymphdrüsen bei Carcinoma uteri.

Inaugural-Dissertation

zur

Erlangung der Doktorwürde

in der Medizin und Chirurgie,

welche mit Genehmigung der hohen medizinischen Fakultät der vereinigten

Friedrichs-Universität Halle-Wittenberg

am 2. Februar 1904, Mittags 12 Uhr, öffentlich vortragen wird

P. Manteufel
aus Myslowitz (Oberschlesien).

LEIPZIG
Verlag von Georg Thieme
1904.

Gedruckt mit Genehmigung der medizinischen Fakultät der Universität Halle.

Referent: **Prof. Dr. Bumm.**

Herrn Realschuldirektor Dr. Hacks,

seinem Lehrer und Freunde,

dankbar zugeeignet!

Digitized by the Internet Archive
in 2019 with funding from
Wellcome Library

https://archive.org/details/b30605751

Sonderabdruck aus Hegars „Beiträgen zur Geburtshülfe und Gynäkologie“.
Bd. VIII.

Seitdem man mit zunehmender Erfahrung zu der Erkenntnis gekommen ist, dass bei der Behandlung des Karzinoms die möglichst radikale Entfernung alles erkrankten Gewebes am meisten Aussicht auf Erfolg hat, zeigt sich überall das Bestreben, die Grenzen der Operation möglichst weit zu stecken. Je mehr die mangelhaften Erfolge der nur auf die Wegnahme der primären Karzinomherde beschränkten Eingriffe hervortraten, desto mehr wurden die Grenzen der Operationen hinausgerückt. Dies lässt sich auch bei den operativen Eingriffen zur Heilung des Uteruskarzinoms verfolgen.

An die Stelle der partiellen Exstirpation des Uterus trat die totale, der man bald die Entfernung der Tuben und Ovarien anschloss. Vielfach wurde dann auf die Notwendigkeit einer möglichst ausgedehnten Exstirpation der Parametrien hingewiesen, und schliesslich tat E. Ries den letzten Schritt, indem er, gestützt auf die Erfolge, welche die Chirurgie bei der Operation des Mammakarzinoms durch die prinzipielle Entfernung der Axillardrüsen erzielte, auch die Exstirpation der iliakalen Lymphdrüsen bei der Operation des Gebärmutterkrebses forderte. Damit hatte die Operation eine solche Ausdehnung genommen, dass sie auf dem gebräuchlichen vaginalen Wege nicht mehr ausführbar war. Eine genügende Ausräumung des Beckenbindegewebes und der regionären Drüsen konnte nur mit Zuhilfenahme der Laparotomie bewirkt werden. Den An-

forderungen einer Radikaloperation entspricht die abdominale Totalexstirpation zweifellos viel besser als die vaginale Totalexstirpation, indes hat sie auch dieser gegenüber zwei schwerwiegende Nachteile: die bedeutendere technische Schwierigkeit und die höhere Mortalität — 25% gegenüber 6% bei der vaginalen Methode. Ob die erhoffte grössere Rezidivsicherheit tatsächlich den Erwartungen entsprechen wird, so dass die grössere Mortalitätsziffer durch eine Aufbesserung der Dauerheilungen aufgewogen wird, darüber wird man erst frühestens in 3—4 Jahren urteilen können — 5jährige Rezidivfreiheit als Dauerheilung gesetzt. Vorderhand ist es von Interesse, durch möglichst zahlreiche systematische Untersuchungen festzustellen, ob den iliakalen Lymphdrüsen bei der karzinomatösen Erkrankung des Uterus tatsächlich die Bedeutung zukommt, dass ihre Exstirpation notwendig oder gerechtfertigt erscheint. Es wird also darauf ankommen, die bei der Operation gewonnenen Lymphdrüsen mikroskopisch auf Karzinommetastasen zu untersuchen, ihre Zahl sowie die näheren Verhältnisse dabei, besonders in Rücksicht auf den jeweiligen Befund der klinischen Untersuchung am Uterus, festzustellen und dadurch einen Schluss auf die Berechtigung der sogenannten erweiterten Freundschen Operation zu ermöglichen. In klassischer Weise ist dies durch die verschiedenen Arbeiten Wertheims und seiner Schüler geschehen; ferner haben v. Rosthorn, Döderlein, Kleinhans u. a. über das Vorkommen von Karzinommetastasen in den iliakalen Lymphdrüsen berichtet. Einen weiteren Beitrag sollen die folgenden Untersuchungen liefern.

In der Hallenser Frauenklinik sind seit dem Juni 1901 33 abdominale Radikaloperationen wegen Gebärmutterkrebses gemacht worden. Die dabei gefundenen Drüsen wurden in Paraffin eingebettet und in Serienschnitte zerlegt, teilweise — in den ersten 16 Fällen — 10 μ-Schnitte, von denen jeder 5. gefärbt und untersucht wurde, teilweise 25 μ-Schnitte, wobei auf 100 μ Schnittbreite je ein Schnitt zur Untersuchung kam. Damit scheint eine gewisse Garantie gegeben, dass auch kleinere Metastasen nicht übersehen worden sind.

Die folgende Aufzählung besteht aus kurzen Auszügen aus den Krankengeschichten und Operationsberichten, soweit sie hier von Interesse sind, und aus den kurz zusammengefassten Resultaten der mikroskopischen Untersuchung.

I. Fr. Sch., operiert 4. VI. 01. Carc. cerv. progress.

47 J. 10 Part. 2. Ab. † Sept. acut.

Aufnahmebefund: Durch den klaffenden Muttermund kommt man in die ziemlich ausgedehnte, mit bröckligen Massen gefüllte Cervixhöhle. Parametrien und Douglasfalten fingerdick infiltriert.

Keine Drüsen gefunden!

II. Fr. D., operiert 17. VI. 01. Carc. port. progr.

33 J. 2. Part., geheilt entlassen.

Aufnahmebefund: Der Tumor reicht an der hinteren Lippe bis zum inneren Muttermund empor. Parametrien nicht infiltriert.

„Exstirpation zweier in Fett eingebetteter Iliakaldrüsen links“ — Drüsen bei der Behandlung unbrauchbar geworden!

III. Fr. B., operiert 17. IV. 02. Carc. cerv.

28 J. 6. Part., geheilt entlassen. 24. X. kolossales Rezidiv!

Aufnahmebefund: Uteruskörper ziemlich weich, hühnereigross. Rechtes Parametrium und Douglasfalte frei. Linkes Lig. lat. zweifingerdick infiltriert bis ans Becken heran, l. Retraktor stark verkürzt und verdickt.

„Beiderseits einige kleine Drüsen“.

Kleinbohnengrosse Drüsen mit ein wenig verdickten Bälkchen, im übrigen keine merklichen Veränderungen!

IV. Fr. K., operiert 22. IV. 02. Carc. cerv.

45 J. 12 Part., geheilt entlassen. 20. V. 03. Rezidiv!

Aufnahmebefund: Uteruskörper gut hühnereigross, weich, beweglich. L. Parametrium und beide Douglasfalten vollkommen frei. R. Parametrium daumendick infiltriert.

„4 mässig vergrösserte Drüsen, auf jeder Seite zwei, an der Teilungsstelle der grossen Gefässe“.

1. und 2. bohnengrosse Drüsen mit geringer Infiltration des Randsinus. Sonst Lymphbahnen weit und wenig gefüllt.

3. bohnengrosse Drüse mit Metastasen an dem einen Pol, daneben eine Blutung!

4. haselnussgrosse Drüse mit grossem Karzinomherd, der von der Konvexität der Drüse vordringend das adenoide Gewebe auseinandergedrängt hat.

V. Fr. D., operiert 26. IV. 02. Carc. cerv.

32 J. 9 Part., geheilt entlassen. 26. VIII. Rezidiv rechts in der Scheidennarbe!

Aufnahmebefund: Portio knollig verdickt, vordere Lippe zum grossen Teile intakt, an Stelle der hinteren ein walnussgrosser leicht blutender Tumor. Uteruskörper enteneigross, mässig beweglich. L. Parametrium und Douglasfalte vollkommen frei. R. Parametrium ziemlich verdickt und verkürzt. R. Douglasfalte griffeldick infiltriert. II 9

„eine bohnengrosse Drüse links am Innenrand der Iliaca interna“.

Bohnengrosse Drüse mit Metastasen an 5 verschiedenen Stellen. Die Metastasen liegen in den Randsinus und wachsen zapfenförmig in den Lymphbahnen weiter.

VI. Fr. O., operiert 22. V. 02. Carc. cerv.

38 J. 5 Part. † Shok! Sepsis?

Aufnahmebefund: Muttermundslippen weit auseinandergedrängt durch einen

billardkugelgrossen zerklüfteten Tumor Uteruskörper mässig vergrössert, ziemlich gut beweglich. Rechtes Parametrium vollkommen frei, linkes Parametrium zweifingerdick bis fast ans Becken infiltriert, linker Retraktor griffeldick.

„2 Drüsen rechts: eine sass in der Bifurkation der Vena iliaca und eine kleinere am Innenrand der Art. iliaca externa".

Erbsengrosse Drüsen mit geringer Infiltration der Randsinus und geringer Verdickung der Bälkchen.

VII. Fr. L., operiert 7. VI. 02. Carc. cerv.

55 J. 12 Part., geheilt entlassen!

Aufnahmebefund: Hintere Lippe verdickt und evertiert durch einen nussgrossen leicht blutenden Tumor. Uteruskörper geradestehend, beweglich, sehr klein. Linkes Lig. card. fingerdick infiltriert.

„links an der Teilungsstelle der Vena iliaca externa und interna 2 erbsengrosse Drüsen, rechts an der Wand der Art. iliaca comm. und hypogastrica 3 bohnengrosse Drüsen".

5 Drüsen mit verdickter Kapsel, spärlichem adenoiden und reichlichem Bindegewebe. Verdickte, zum Teil in Verkalkung begriffene Bälkchen.

VIII. Fr. V., operiert 10. VI. 02. Carc. cerv.

54 J. 13 Part. † 1. VII. chron. Pyämie.

Aufnahmebefund: Hintere Muttermundslippe evertiert durch einen walnussgrossen harten Tumor, der der Cervix angehört. Portio hart infiltriert, ebenso das rechte Scheidengewölbe. L. lig. card. griffeldick infiltriert, rechts weniger.

„Beim Verfolgen des l. Ureters stösst man auf einen walnusgrossen Knoten im l. Parametrium, der sich als Drüse mit grossem Zerfallsherd ausweist. Rechts werden nahe der Vena iliaca comm. 2 dicke Fettmassen exstirpiert, die Drüsen enthalten könnten".

Walnussgrosse Drüse mit zentralem Zerfallsherd, grösstenteils aus karzinomatösen Massen und reichlichem Bindegewebe bestehend. Kapsel ausserordentlich verdickt, nur an den Rändern einige Follikel erhalten, die in derbes Bindegewebe eingeschlossen sind.

Bakt. nicht nachweisbar!

IX. Fr. Z., operiert 5. VII. 02. Carc. cerv. incip.

47 J. 11. Part., geheilt entlassen!

Aufnahmebefund: Am Innenrande der vorderen Lippe des Muttermundes ein kirschgrosser, leicht blutender, weicher Knoten. Parametrien und Douglasfalten frei!

„Links im Teilungswinkel der Art. iliaca ext. und int. eine grössere, auf der Art. hypog. eine saubohnengrosse und eine kleinere Drüse. Rechts 4 kleinere Drüsen, und zwar die grösste in der Tiefe auf der Vena hypog., die übrigen auf und medial vom Winkel der Art. iliaca und hypog."

Die grösste der Drüsen zeigt Vermehrung der Follikel mit Andeutung von Keimzentren. An einem Pol einige kleine Karzinomnester in den Randsinus.

X. Fr. H., operiert 29. VII. 02. Carc. cerv.

37 J. 5. Part., geheilt entlassen! 30. XI. Laparot. wegen Ureter-Scheidenfistel. † Pneumonie!

Aufnahmebefund: Vordere Muttermundslippe ektropioniert durch einen zerfallenden leicht blutenden Cervixtumor, der die hintere Lippe stark zerklüftet

hat und sich fingerdick nach oben erstreckt. Uteruskörper hühnereigross, beweglich. R. Parametrium vollständig frei. L. Lig. card. stark verkürzt und verdickt.

„Stumpfe Exstirpation der beiderseits rosenkranzförmig zwischen Art und Vena iliaca ext. gelegenen Drüsen, links 2, rechts 3. 5 Drüsen von gut Erbsengrösse".

Die Drüsen, in starre Bindegewebsmasseu eingebettet, befinden sich in fettiger und bindegewebiger Entartung. Wenig adenoides Gewebe erkennbar.

XI. Fr. B., operiert 14. VIII. 02. Carc. port.

39 J. 8. Part. geheilt entlassen!

Aufnahmebefund: Vordere und hintere Muttermundslippe in ein apfelgrosses leichtblutendes Blumenkohlgewächs verwandelt. Uterus von normaler Grösse, beweglich. Parametrien nicht infiltriert, Douglasfalten frei!

„Die Drüsensuche ergibt links zwei vergrösserte Drüsen, rechts ebenso".

Die Drüsen zeigen keine wesentlichen Veränderungen!

XII. Fr. R., operiert 30. VII. 02. Carc. cerv.

38 J. 6. Part., geheilt entlassen.

Aufnahmebefund: Vordere Muttermundslippe stark ektropioniert durch einen kleinapfelgrossen, weichen, von der vorderen Cervixwand ausgehenden Tumor. Hintere Lippe intakt. Uteruskörper ziemlich beweglich. Nur Lig. lat. sinist. ein wenig infiltriert.

„Links eine saubohnengrosse Drüse auf dem Musculus iliopsoas am lateralen Rande der Art. iliac. ext. Weiter unten eine erbsengrosse am Innenrande der Art. hypog., wo die Uterina abgeht. R. eine saubohnengrosse auf der Art. iliaca ext. genau wie l., dicht darunter eine sehr kleine zweite.

Infiltration der Randsinus, geringe Verdickung der Bälkchen!

XIII. Fr. L., operiert 26. VIII. 02. Carc. cerv.

61 J. 9. Part. 2 Ab., geheilt entlassen!

Aufnahmebefund: Portio 1 cm rings um den äusseren Muttermund ein wenig zerschlissen. In den Cervixkanal kleine leicht blutende Wucherungen herabhängend. Uterus normal, Parametrien frei!

Keine Drüsen gefunden!

XIV. Fr. W., operiert 28. VIII. 02. Carc. port.

43 J. 10. Part., geheilt entlassen!

Aufnahmebefund: Portio in einen kleinapfelgrossen Tumor verwandelt. Uterus von normaler Grösse, beweglich. Parametrien ganz frei!

„Im Teilungswinkel links ein 4 cm langes hartes Drüsenkonvolut, das aber wegen Verwachsung mit den grossen Gefässen nicht entfernt werden kann".

XV. Fr. H., operiert 10. IX. 02. Carc. ut. puerp.

35 J. 8. part. † 10. IX. 02.

Aufnahmebefund: An der vorderen Muttermundslippe ein fast hühnereigrosser zerklüfteter, leicht zerfallender Tumor, an der hinteren Lippe ein walnussgrosser von derselben Beschaffenheit.

Uterus etwa kindskopfgross, füllt das kleine Becken aus. Parametrien frei!

Keine Drüsen gefunden!

XVI. Fr. Z., operiert 30. IX. 02. Carc. port.

43 J. 7 Part., geheilt entlassen.

Aufnahmebefund: Portio in einen kastaniengrossen, leicht zerfallenden

Tumor verwandelt. Uterus nicht vergrössert, beweglich, Douglasfalten frei. Links im Parametrium ein resistenter Strang zu fühlen!

„Eine bohnengrosse Drüse links im Teilungswinkel der grossen Gefässe".

Das Stroma der Drüse überwiegt an Masse das adenoide Gewebe. Beginnende Kalkeinlagerung.

XVII. Fr. N., operiert 3. X. 02. Carc. port.

33 J. 4. Part., geheilt entlassen!

Aufnahmebefund: Auf der Oberfläche der Portio ein markstückgrosses, stark arrodiertes Geschwür. Portio verdickt und hart. Uterus ziemlich gross, mässig hart, gut beweglich. Parametrien und Douglasfalten ohne Infiltration!

Keine Drüsen gefunden!

XVIII. Fr. K., operiert 21. XI. 02. Carc. cerv.

47 J. 3. Part., geheilt entlassen!

Keine Drüsen gefunden.

XIX. Fr. K., operiert 9. XII. 02. Carc. cerv.

50 J. 2. Part. † 10. XII. Septikämie.

Aufnahmebefund: Portio dick, im Cervicalkanal weiche bröcklige Massen. Uterus ungefähr faustgross, ziemlich hart, wenig beweglich. L. Parametrium wenig infiltriert!

„Eine grosse Drüse rechts, 2 kleine links im Teilungswinkel".

Die beiden grösseren Drüsen besonders am Hilus stark fettig und bindegewebig entartet, nur in der Rindenschicht ist das adenoide Gewebe intakt; die kleine Drüse ohne wesentliche Veränderungen!

XX. Fr. K., operiert 17. XI. 02. Carc. cerv.

36 J. 8. Part., geheilt entlassen!

Aufnahmebefund: An Stelle der Portio eine das ganze Scheidengewölbe einnehmende, nach rechts hinten in dieselbe übergehende Geschwulstmasse.

Uterus wenig beweglieh, etwas vergrössert. R. Parametrium frei, l. mässig infiltriert.

„Eine sehr grosse Drüse rechts, eine kleinere links am Teilungswinkel der grossen Gefässe".

In der grösseren Drüse, die pflaumengross ist, einige cystische Einschlüsse, im übrigen das Bild der funktionellen Hyperplasie. Das letztere auch in der kleineren Drüse!

XXI. Fr. C., operiert 18. XII. 02. Carc. port.

42 J. 4. Part., geheilt entlassen!

Aufnahmebefund: Portio dick, die hintere Muttermundslippe in einen hühnereigrossen, leichtblutenden, schmierig belegten Tumor verwandelt. Uteruskörper normal, mässig beweglich. Parametrien frei!

„Eine ca. 6 cm lange, $1^1/_2$ cm dicke Drüse links, 2 kleine rechts".

Die grosse Drüse bietet das Bild der funktionellen Hyperplasie; in einem Präparat fand sich eine kleine Cyste.

Eine Drüse ist im Zentrum zerfallen, lässt aber Karzinommetastasen nicht erkennen.

XXII. Fr. K. opriert 12. I. 03. Carc. cerv.

32 J. 2. Part., geheilt entlassen!

Aufnahmebefund: Portio nur rechts deutlich abgesetzt, links geschwürig zerfallen. Muttermund weit geöffnet, bildet einen Trichter, dessen Wandungen

in Zerfall begriffen sind. Uterus von normaler Grösse. Parametrien frei, bis auf die linke Douglasfalte!

„Links und rechts je eine Drüse".

Karzinomherd in beiden Drüsen!

XXIII. Fr. R., operiert 17. IV. 03. Carc. port.

41 J,, 10. Part. 2 Ab. geheilt entlassen!

Aufnahmebefund: Hintere Muttermundslippe in ein markstückgrosses Geschwür von rauher Oberfläche umgewandelt. Vordere Lippe frei. Nach rechts und links gehen von der Portio aus 2 kurze Infiltrationsstränge in die Parametrien! Uterus klein, leicht beweglich.

„Mehrere kleine, erbsengrosse Drüsen, 2 links, 5 rechts".

2 Drüsen enthalten Karzinommetastasen!

XXIV. Fr. B., operiert 26. I. 03. Carc. cerv.

45 J. 6 Part. geheilt entlassen!

Aufnahmebefund: Rings um den Muttermund eine ca. zweimarkstückgrosse, flachtrichterförmige, geschwürig verfallende Fläche, die leicht blutet. Uterus von normaler Grösse, gut beweglich. Beide Parametrien in geringem Grade infiltriert. Douglasfalten anscheinend frei!

„eine grosse Drüse links, 2 kleine rechts".

Metastasen in der grossen Drüse!

XXV. Fr. N., operiert 28. I. 03. Carc. cerv.

50 J. 4 Part., geheilt entlassen!

Aufnahmebefund: Im Eingang zum Cervikalkanal eine unregelmässige höckerige leicht blutende Geschwulstmasse, die sich weit in den Cervikalkanal fortsetzt und anscheinend von der vorderen Lippe ausgeht. Uterus von normaler Grösse, gut beweglich. R. Parametrium frei, linkes ein wenig infiltriert, beide Douglasfalten, besonders die linke, mässig stark infiltriert.

Keine Drüsen gefunden!

XXVI. Fr. R., operiert 4. II. 03. Carc. cerv.

42 J. 12. Part., geheilt entlassen!

Aufnahmbefund: Muttermund rings umgeben von einer talergrossen Geschwürsfläche, die sich in teilweisem Zerfall befindet. Der ganze Cervikalkanal bis zum inneren Muttermund mit den gleichen Massen angefüllt. Uterus von normaler Grösse, schwer beweglich. L. Parametrium sowie beide Douglasfalten frei, rechtes in geringem Grade infiltriert.

Keine Drüsen gefunden!

XXVII. Fr. F., operiert 19. II. 03. Carc. port.

46 J. 16. Part., geheilt entlassen!

Aufnahmebefund: Portio in einen kleinapfelgrossen, schwammigen, bei Berührung ausserordentlich leicht blutenden und zerfallenden Tumor verwandelt, in dem eine als Muttermund anzusprechende Öffnung nicht ohne weiteres nachzuweisen ist. Uterus klein. L. Parametrium und l. Douglasfalte ziemlich stark, rechte weniger infiltriert. R. Parametrium anscheinend frei!

„eine Drüse links."

Die Drüse ist vergrössert, zeigt aber, abgesehen von ganz geringer Vermehrung der Trabekel, keine auffallenden Veränderungen.

XXVIII. Fr. R. operiert 26. II. 03. Carc. cerv.

44 J. 5. Part. 1 Abort. † Peritonitis!

Aufnahmebefund: Portio ausserordentlich dick, Muttermund für einen Finger bequem durchgängig. Eingang zum Cervikalkanal in einen mit unregelmässigen höckrigen Wandungen umgebenen Trichter verwandelt. Uterus von normaler Grösse und Härte. L. Parametrium wenig, rechtes etwas stärker infiltriert. Douglasfalten beide mässig infiltriert, rechts etwas stärker.

„eine kleine Drüse links, eine grosse rechts".

Metastasen in der grossen Drüse!

XXIX. Fr. W. operiert 27. IV. 03. Carc. cerv,

59 J. 11. Part. † Septikämie.

2 Drüsen bei der Sektion herausgenommen, keine Metastasen!

Portio nicht vorhanden, an ihrer Stelle ein zerfallender, blutender, eiternder Geschwürskrater. Uterus klein, beweglich. Parametrium links etwas verdickt, rechts frei, weich.

„eine total verkäste, etwas vergrösserte Drüse in dem Teilungswinkel der Iliaca links, rechts eine kleine auf der Iliaca".

Drüsen abhanden gekommen!

XXX. Fr. H., operiert 3. VII. 03. Carc. cerv.

50 J. 8. Part., geheilt entlassen.

Aufnahmebefund: Aus dem Cervix drängen sich, die Muttermundslippen auseinanderdrängend, weiche, leicht blutende höckrige Geschwulstmassen. Uterus nicht vergrössert, nach hinten beweglich, rechts festgehalten durch ein derbes Infiltrat im Parametrium, das aber nicht bis ans Becken reicht,

„Eine Drüse links"!

Vergrösserte Drüse ohne besondere Abweichungen von der Norm!

XXXI. Fr. H. operiert 3. VII. 03. Carc. cerv.

59 J. 3. Part. noch in der Klinik!

Aufnahmbefund: Uterus etwas vergrössert, beweglich. Portio verdickt und derb infiltriert. Am äusseren Muttermund, der stark zerklüftet ist, zeigt sich sehr weiches, brüchiges Gewebe, welches stark blutet. L. Parametrium schwach infiltriert, r. Parametrium frei!

„links werden 2, rechts 3 Drüsen entfernt"!

Drüsen vergrössert. Trabekel verdickt und vermehrt. Starke Injektion.

XXXII. Fr. R., operiert 2. VII. 03. Carc. cerv.

51 J. 4. Part., noch in der Klinik.

Aufnahmebefund: In der Scheide, von der Portio ausgehend, ein hühnereigrosser, stark zerklüfteter, leicht zerfallender Tumor, der stark blutet. Uterus beweglich, nicht vergrössert. Parametrien und Douglasfalten anscheinend nicht infiltriert!

„Auf jeder Seite wird eine Drüse in der Gefässgabelung gefunden und entfernt".

Drüse vergrössert, zahlreiche Follikel mit deutlichen Keimzentren. Lymphbahnen dicht gefüllt mit Leukocyten. Erweiterte, injizierte Blutgefässe.

XXXIII. Fr. G., operiert 14. VII. 03.

58 J. 1. Part., noch in der Klinik!

Aufnahmebefund: Portio stark verdickt, wallförmig derb infiltriert. Die Mitte ist zerfallen (kirschgrosser, weicher Herd), blutet leicht. Uterus etwas verdickt, sehr gut beweglich. Parametrien und Douglasfalten frei!

„Rechts eine etwa kirschgrosse Drüse im Winkel zwischen der Iliaca ext. und hyp., links an gleicher Stelle auch eine Drüse.

In beiden Drüsen fortgeschrittene Metastasen!

Nach den bislang bekannten Untersuchungen schwanken die Werte für die ermittelte Beteiligung der iliakalen Drüsen an der karzinomatösen Erkrankung des Uterus zwischen 26,8% und 57,5%. Die Wertheimschen Untersuchungen ergaben bei 90 Fällen 30 mal Drüsenmetastasen, also 33,3%.

Die Zahlen sind insofern nicht ganz eindeutig, als von manchen die Fälle, wo sich sogenannte cystische Einschlüsse gefunden haben — es soll davon noch die Rede sein — als positiv, von anderen als negativ gerechnet werden. In unserem Falle würde sich die Berechnung folgendermassen gestalten. Unter den 33 Fällen sind 7 mal keine Drüsen gefunden worden, 26 mal fanden sich Drüsen. Davon sind einmal 2 erbsengrosse Drüsen (Fall II) bei der Behandlung unbrauchbar geworden, einmal (Fall XIV) konnte ein 4 cm langes, hartes Drüsenkonvolut wegen Verwachsung mit den grossen Gefässen nicht entfernt werden, und einmal (Fall XXIX) ist eine vergrösserte, total verkäste Drüse und eine kleinere abhanden gekommen. In 23 Fällen wurden die Drüsen in Serienschnitten untersucht.

Die Befunde dabei waren ganz verschiedener Art, wie das aus dem verschieden weit fortgeschrittenen Stadium des Primärherdes, aus vorher überstandenen entzündlichen Erkrankungen oder nachträglich hinzugetretenen Infektionen des Organs u. dergl. leicht zu erklären ist. Grösse, Konsistenz der Drüsen, sowie makroskopisch erkennbare Degenerationserscheinungen, wie Verkalkung oder Nekrose, haben sich als so variable Erscheinungen gezeigt, dass sie für die Diagnose, ob es sich in dem betreffenden Falle um karzinomatöse Erkrankung handelt oder nicht, kaum zu verwerten sind. Sicheren Aufschluss über den Zustand der Drüse gibt allein das Mikroskop. Auch unter den mikroskopisch wahrgenommenen Veränderungen hat sich keine konstant genug erwiesen, um etwa als „präkarzinomatöse Erscheinung“ angesprochen zu werden. Als karzinomatös erkrankt sind also nur diejenigen Drüsen bezeichnet worden, die Metastasen erkennen liessen.

In einem Teil der Fälle zeigten die Drüsen das normale Aussehen menschlicher Lymphdrüsen, kaum erkennbare Follikel, keine oder ganz undeutliche Keimzentren, die Lymphbahnen spärlich mit Zellen gefüllt.

In anderen Fällen waren die Drüsen mehr oder weniger induriert, das Stroma auf Kosten der adenoiden Substanz vermehrt, Kapsel und Trabekel verdickt, oft mit Einlagerungen von Kalkherden in das Stroma und fettiger Entartung des Parenchyms, besonders am Hilus, so zwar, dass oft nur noch in der Kortikalis

einige Follikel erhalten waren. Vielleicht sieht man in diesen Veränderungen das Resultat einer abgelaufenen chronischen Entzündung, die sekundär durch Ulzeration des Uteruskarzinoms oder primär durch eine dem Uteruskarzinom voraufgegangene entzündliche Erkrankung gesetzt worden ist.

Eine dritte Art von Drüsen, schon äusserlich meist durch Schwellung und Grösse ausgezeichnet, befand sich in einem Zustande „funktioneller Hyperplasie“. Die Follikel waren bedeutend vermehrt, vergrössert und mit regelmässigen, deutlich abgegrenzten Keimzentren versehen; die Lymphbahnen besonders am Rande dicht mit Leukocyten erfüllt; oft beschränkte sich diese extreme Füllung auf die Randsinus, so dass die Rindensubstanz wie infiltriert erschien. Man kann annehmen, dass diese funktionelle Hyperplasie als eine Abwehrmassregel des Organismus gegenüber dem Karzinom, bezw. dessen Säften, aufzufassen ist, die klinisch durch die bei Krebskranken häufig beobachtete Leukocytose zum Ausdruck kommt.

Eine vierte Gruppe von Drüsen endlich liess Karzinommetastasen in mehr oder weniger grosser Anzahl und Grösse erkennen. Die betreffenden Drüsen waren meist vergrössert, zweimal allerdings kaum erbsengross (IX, XXXIII), weit fortgeschrittene Metastasen (VIII, XXII, XXVIII) zeigten einen zentralen Zerfallsherd; im übrigen war das Drüsengewebe bei beginnender Metastasenbildung meist hyperplastisch, bei fortgeschrittenen Metastasen oft verfettet, das Stroma verdickt und verhärtet.

Die mikroskopischen Bilder dieser Drüsenkarzinome (cf. Taf. III) sind schon mehrfach, so von Petrick, Zehnder u. a. an den Axillar- und anderen Drüsen beschrieben worden. Man kann an den einzelnen Fällen deutlich verfolgen, wie die Karzinomkeime, durch die Vasa afferentia in die Drüse verschleppt, sich in den Randsinus an der Konvexität der Drüse ansiedeln, dort zunächst in den kortikalen Lymphbahnen als den Stellen des geringsten Widerstandes weiter wachsen und dann zapfenförmig in die interfollikulären Sinus eindringen; die Follikel selbst bleiben zunächst intakt. Wenn schliesslich eine gewisse Grösse erreicht ist, werden diese gleichsam vorgezogenen Bahnen überschritten, das Karzinom wächst in toto in das Innere der Drüse hinein, indem es das adenoide Gewebe auseinanderdrängt und gegen die Kapsel drückt. Man sieht in diesem Stadium Bilder, wo sich das lymphadenoide Gewebe um den karzinomatösen Herd als Zentrum in konzentrischen Zügen angeordnet hat. Schliesslich geht dann das Drüsengewebe — vielleicht durch Druckatrophie —

zugrunde; als letzten Rest sieht man oft inmitten von karzinomatösen Massen und derbem Bindegewebe hier und da einen Follikel erhalten.

Solche Metastasen sind unter unseren 23 untersuchten Fällen 9 mal vorhanden gewesen (IV, V, VIII, IX, XII, XIII, XIV, XXVIII und XXXIII); auf die Zahl der operierten Fälle bezogen, würde das 27,3 % entsprechen. Die Zahl ist in Wirklichkeit wahrscheinlich noch höher, denn einmal können trotz sorgfältigster Untersuchung kleinste beginnende Metastasen übersehen werden, anderenteils sind, wie oben angegeben, 3 mal die Drüsen nicht untersucht worden.

Dazu kommen dann zwei weitere Fälle (XX, XXI), wo sich sogenannte „cystische Einschlüsse“ nachweisen liessen (cf. Taf. IV). In beiden Fällen handelte es sich um ausserordentlich grosse Drüsen, die das Bild der funktionellen Hyperplasie boten.

In Fall XX fanden sich fünf grössere und kleinere nebeneinanderliegende Cysten mit amorphem Inhalt, die in der Rindensubstanz der Drüse sassen. Ausgekleidet waren sie von einem einschichtigen hohen Zylinderepithel, das stellenweise Flimmerbesatz erkennen liess und kleine papilläre und glanduläre Ausbuchtungen trug. Neben einer grossen Cyste sah man in mehreren Präparaten eine kleine liegen, die durch Abschnürung von der grossen entstanden war, wie aus einem Bilde hervorging. Das Epithel der Cysten sass einer feinen Membrana propria auf, die aber nicht überall erkennbar war.

Im Fall XXI fand sich in einer wohl 6 cm langen und 2 cm dicken Drüse eine einzige kleine Cyste, die ebenfalls in der Rindensubstanz lag. Die Deutung dieser Gebilde ist unsicher. Während die einen, u. a. Ries, sie für versprengte Reste des Wolffschen Körpers halten, deuten sie andere, besonders Wertheim, als Adenokarzinome, sehen darin also ebenfalls Metastasen des Uteruskrebses. Wertheim stützt seine Ansicht besonders darauf, dass sich 3 mal der Übergang in typisches Adenokarzinom erweisen liess, dass ferner in Kontrolluntersuchungen bei nicht karzinomatösen Uteris solche cystische Einschlüsse niemals in den Drüsen gesehen worden sind. Das ist um so auffallender, als Wertheim diese Cysten bei den Drüsen aus der Umgebung von Karzinomherden in einer grossen Prozentzahl gesehen hat; in der zuletzt berichteten Serie von 30 Fällen 5 mal. Gegen diese Wertheimsche Auffassung der cystischen Einschlüsse und für die Deutung als Reste des Wolffschen Körpers scheint, abgesehen von dem als gutartig

zu bezeichnenden Aussehen der Cysten, vor allem der Umstand zu sprechen, dass eine derartige Anaplasie der Metastasen bislang in keinen anderen als iliakalen Drüsen gesehen worden ist. Andererseits gewinnt die Wertheimsche Deutung doch sehr an Wahrscheinlichkeit, wenn man bedenkt, dass in unseren Fällen die Drüsen in ganz extremem Grade das Bild der funktionellen Hyperplasie boten, wie man es bei beginnender Metastasenbildung so häufig sieht, dass ferner die Cysten in den Randsinus, also an der für beginnendes Karzinom typischen Stelle lagen. Weiter spricht die Beobachtung, dass die Cysten papilläre Fortsätze und durch Abschnürung Tochtercysten entstehen liessen, deutlich dafür, dass es sich hier nicht um ruhendes, sondern proliferiendes Gewebe handelt.

Rechnen wir die beiden Fälle als positiv mit, so ergibt sich bei uns eine Drüsenbeteiligung in 33,3 % der operierten Fälle.

Wie verhalten sich nun die Drüsenbefunde zu dem jeweiligen lokalen Befunde am Uterus?

Aus den bei der Aufzählung der einzelnen Fälle mitgegebenen Resultaten der klinischen Untersuchung geht hervor, dass es sich um ganz verschieden weit fortgeschrittene Karzinome handelte. In einzelnen Fällen (IX und XXIII) war das Karzinom auf der Portio als begrenztes Geschwür oder kleine Geschwulst erkennbar, in anderen die Portio bereits ganz in Geschwulstmasse verwandelt, die sich bis zum inneren Muttermund herauf verfolgen liess, in anderen wieder die ganze Geschwulstmasse bereits ulzeriert, die Portio zerklüftet, der Cervikalkanal in einen von bröckligen, jauchenden Massen umgebenen Trichter verwandelt. Die Parametrien, so heisst es weiter in den Krankengeschichten, waren teilweise frei, teilweise nur wenig oder auf einer Seite infiltriert, teilweise sass der Uterus in starren Massen eingebettet fest im Becken.

Für die tatsächliche Ausbreitung des Karzinoms will das freilich wenig bedeuten, seitdem in einer Arbeit aus der Wertheimschen Klinik von Kundrat durch Serienschnitte an 80 karzinomatösen Uteris der Nachweis erbracht ist, dass infiltrierte Parametrien karzinomfrei, weiche karzinomatös erkrankt sein können. So kommt es auch, dass man von dem Ergebnis der klinischen Untersuchung der Parametrien durchaus keinen Schluss auf Beteiligung oder Nichtbeteiligung der Drüsen ziehen kann. In Fall IX waren die Parametrien und Douglasfalten als „vollkommen frei“ bezeichnet worden, bei der Operation fanden sich links und rechts Drüsen, von denen 2 Metastasen aufwiesen. Ebenso war es im Fall XXXIII und

ähnlich im Fall XXII, wo die Parametrien als frei befunden wurden bis auf die linke Douglasfalte, während die Operation links und rechts je eine Drüse ergab, die beide karzinomatös waren. In Fall V war das rechte Parametrium infiltriert, das linke frei gefunden; eine bohnengrosse Drüse auf der linken Seite war karzinomatös. Im ganzen fanden sich in vier Fällen (IX, XXI, XXII, XXXIII), wo beide Parametrien klinisch als frei bezeichnet waren, karzinomatöse Drüsen, in zwei Fällen (V, XX), wo das Parametrium nur auf einer Seite erkrankt war, kranke Drüsen auf der anderen, also freien Seite. In allen diesen sechs Fällen, d. h. in 18,2 % der Fälle, würde also der klinische Befund zu Irrtümern nach dieser Richtung Anlass gegeben haben.

Auch das Aussehen des Primärkrebses erlaubt keinen sicheren Schluss auf die Beschaffenheit der Drüsen. In mehreren Fällen hatte das Karzinom des Uterus bereits den ganzen Halskanal in eine ulzerierte Geschwulstmasse verwandelt, ohne dass man in den bei der Operation gefundenen Drüsen Krebsmetastasen nachweisen konnte. Anderseits fanden sich bei als Carcinoma incipiens bezeichneten Fällen (IX und XXIII) — in dem einen Falle fand sich an der Portio ein kirschgrosser Tumor, in dem anderen ein markstückgrosses Geschwür — die Drüsen bereits erkrankt.

Der Fall IX erweist weiter, dass auch die Grösse der Lymphknoten keine Beurteilung bezüglich ihrer Erkrankung zulässt. Die Drüsen waren in diesem Falle kaum erbsengross, und trotzdem fanden sich in zwei derselben fortgeschrittene Metastasen. Wiederum haben stark vergrösserte Drüsen Metastasen vermissen lassen. Man wird also, wenn man sicher gehen will, gut tun, alle irgend erreichbaren Drüsen zu exstirpieren. Freilich wird oft die Exstirpation in vollkommener Weise nicht möglich sein, zumal man z. B. auch in den lumbalen Drüsen vom Uteruskörper aus Metastasen erwarten kann, die infolge ihrer Lage der Exstirpation wenig oder gar nicht zugängig sind; die iliakalen Drüsen, die beim Cervixkarzinom, also der häufigsten Form des Gebärmutterkrebses, zu erkranken pflegen, sind der Exstirpation aber weit zugänglicher, und je weniger davon zurückgelassen werden, desto sicherer werden Rezidive vermieden werden können.

Jedenfalls geht aus dem Vergleich der klinischen Untersuchungsresultate mit den mikroskopischen Drüsenbefunden deutlich hervor, dass sich, wenn man radikal operieren will, der Operationsmodus nicht von dem Ergebnis der Untersuchung abhängig machen lässt, als wollte man bei freien Parametrien vaginal, bei infiltrierten

abdominal operieren in der Meinung, dass im ersten Falle freie, im anderen erkrankte Drüsen zu erwarten seien.

Es ist neuerdings zwar beobachtet worden, dass Drüsenmetastasen von Karzinomen spontan zur Ausheilung kommen können. Bei statistischen Berechnungen indes wird man vorderhand der Wahrheit näher kommen, wenn man annimmt, dass aus jeder Metastase ein Rezidiv entstehen kann. Wir würden also in unseren Fällen bei jeder noch so ausgedehnten Operationsmethode, wenn sie die Drüsen unberücksichtigt lässt, mit 33,3 % Lymphdrüsenrezidiven rechnen müssen. Vergegenwärtigt man sich nun, dass bei der bisher am meisten angewendeten Operation des Gebärmutterkrebses, der vaginalen Totalexstirpation, auf 64 bis 66 % Rezidive überhaupt gerechnet wird, so ergibt sich, dass ungefähr die Hälfte aller Rezidive auf Lymphdrüsenmetastasen bezogen werden können.

Sofern man also aus der Häufigkeit der Drüsenerkrankung einen Schluss ziehen darf, sind die Drüsenrezidive für die Rezidivfrage überhaupt von grösster Bedeutung, und ihre Exstirpation ein dringendes Postulat im Sinne der Radikaloperation. Bei der Unsicherheit der klinischen Untersuchungsmethoden würde das bedeuten, dass die Exstirpation der Drüsen prinzipiell bei der Operation des Gebärmutterkrebses auszuführen wäre.

Freilich beträgt nach Winters Berechnungen an 134 Operationen die Mortalität der abdominalen Radikaloperation 24,6 %. Indes ist diese Zahl durchaus nicht als Konstante aufzufassen, sondern wird zweifellos bei besserer Auswahl der Fälle, zunehmender Erfahrung und technischer Vervollkommnung noch bedeutend heruntergehen. Von unseren 33 Fällen sind sieben im Anschluss an die Operation gestorben (Shok, Septikämie, Peritonitis), was also eine Mortalität von 21,2 % bedeuten würde, und auch in unseren Fällen sind die Erfolge sukzessive besser geworden, indem auf die ersten 10 Fälle drei, auf die zweiten 10 zwei und auf die letzten 13 ebenfalls zwei Todesfälle kommen.[1])

Herrn Professor Bumm darf ich wohl auch an dieser Stelle für die Anregung zu der Arbeit und das jederzeit dafür bewiesene Interesse verbindlichst danken; ebenso bin ich Herrn Privatdozenten Dr. Franz für Unterstützung mit Rat und Tat zu grossem Danke verpflichtet.

[1]) Seit Ablieferung der Arbeit (August 1903) sind 12 weitere abdominale Radikaloperationen gemacht worden, wobei nur ein Todesfall an Peritonitis zu verzeichnen ist; in 3 Fällen wurden keine Drüsen gefunden.

Lebenslauf.

Am 11. Juli 1879 wurde ich, Paul Wilhelm Arthur Manteufel, zu Myslowitz in Oberschlesien geboren. Meine erste Schulbildung erhielt ich auf der Volksschule und der sog. höheren Knabenschule meiner Vaterstadt und besuchte dann von 1894—1899 das humanistische Gymnasium zu Kattowitz, wo ich Ostern 1896 die Prüfung für den einjährig-freiwilligen Dienst und Ostern 1899 die Reifeprüfung ablegte. Darauf bezog ich, um Medizin zu studieren, die Universität Halle. Am 5. März 1902 bestand ich die ärztliche Vorprüfung, genügte dann vom April bis Oktober meiner Dienstpflicht mit der Waffe und beendete am 23. Januar 1904 das Staatsexamen.

Meine akademische Ausbildung verdanke ich folgenden Herren: Bernstein, v. Bramann, Bumm, Doebner, Dorn, Eberth, Eisler, Franz, Fränkel, Frese, Gebhardt, Grenacher, Haasler, Harnack, Heilbronner, Hitzig, Husserl, Klebs, Kromayer, Leser, Mehnert †, v. Mering, Nebelthau, Oberst, Roux, Schmidt-Rimpler, Seeligmüller, Vaihinger, Volhard, Weber, Winternitz, Ziemke.

Druck von C. Grumbach in Leipzig.

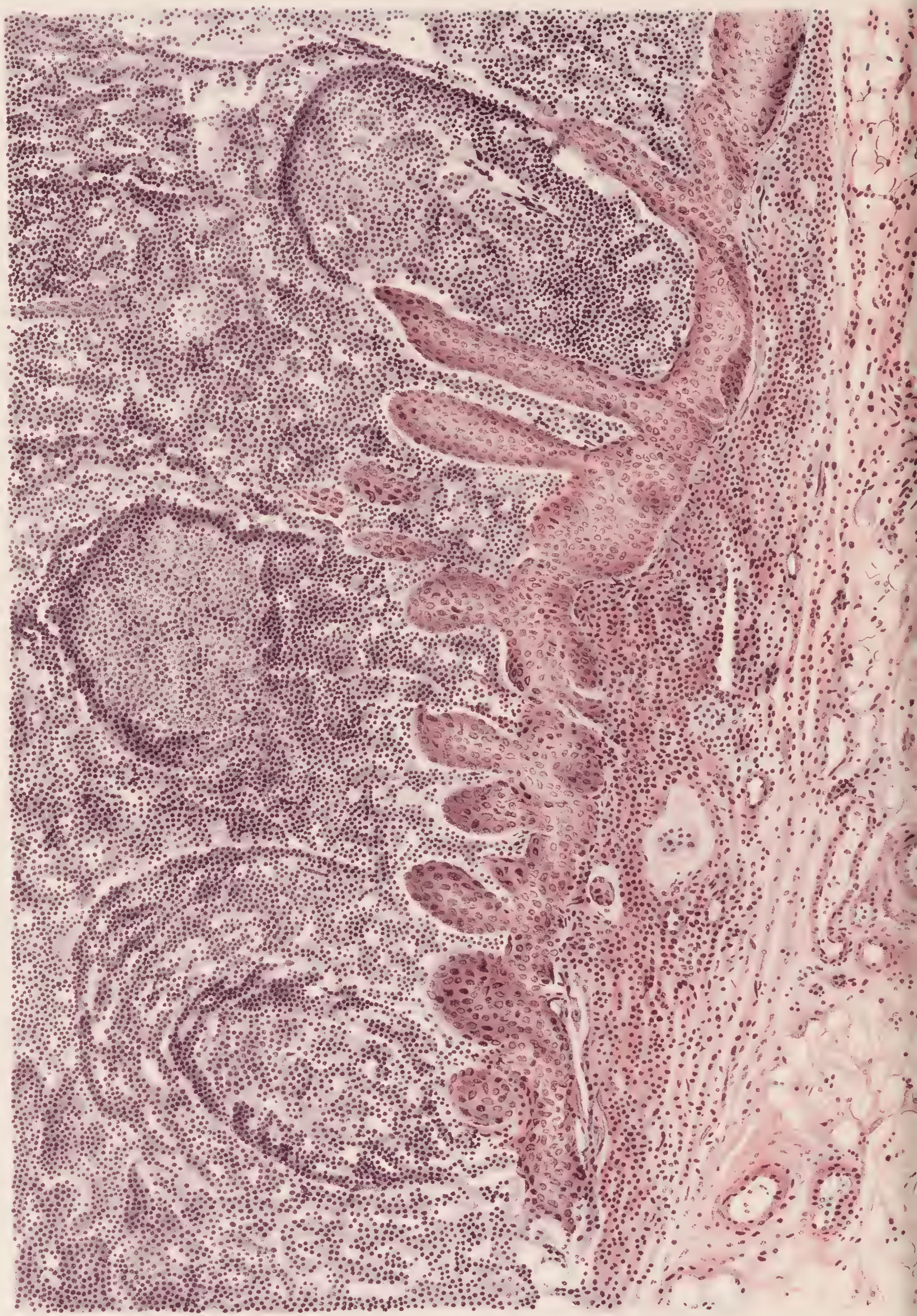

Carcinomatöse Jnfiltration am Rande einer iliacalen Lymphdrüse.

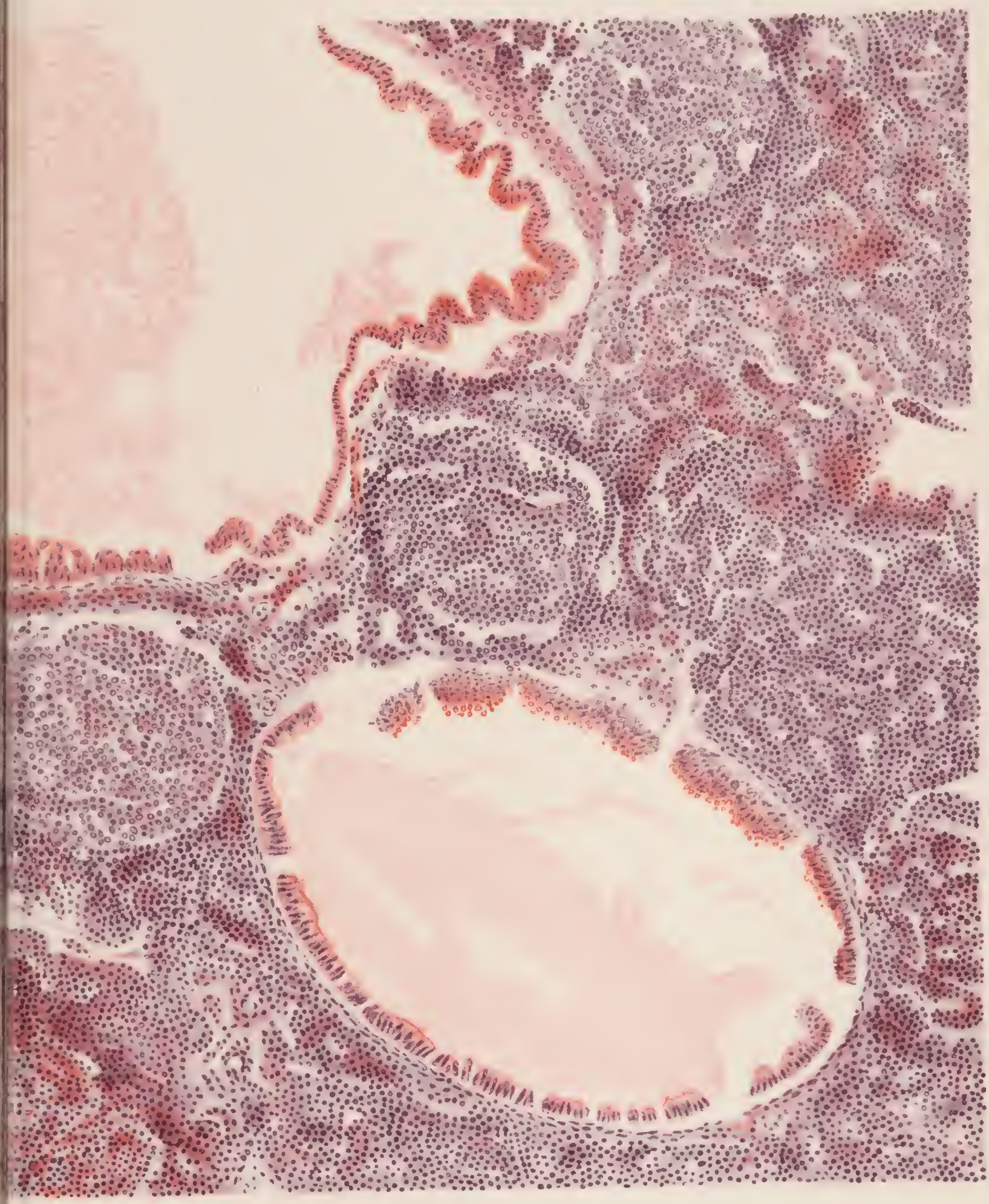

Cystische Einflüsse in einer hyperplastischen iliacalen Lymphdrüse bei carcinoma cerv. uteri.

Druck von C. Grumbach in Leipzig.